Nabelultraschall beim Fohlen: Vergleichende Befunde im Blick auf mögliche Verläufe

Joanna Smethurst

1

Einleitung

- Der Nabel stellt postnatal eine potenzielle Eintrittspforte für Erreger dar
- Tiefe Nabelstrukturen können Ausgangspunkt systemischer Infektionen sein
- In den ersten Lebenstagen sind embryonale Strukturen noch strukturell vorhanden und klinisch relevant
- Die Sonografie ermöglicht eine nicht-invasive, direkte Beurteilung der inneren Nabelstrukturen
- Eine Frühzeitige Diagnostik verbessert Prognose und Überlebenschance
- Der Ultraschall unterstützt eine zielgerichtete Therapie- und Verlaufskontrolle

2

Nabelanatomie

- Im kaudalen Drittel der Linea alba
- Anulus umbilicalis (Nabelring) entsteht durch Teilung der Linea alba
- Zum Zeitpunkt der Geburt besteht der extraabdominal gelegene Nabelstrang aus:
  - Aa. Umbilicales (Nabelarterien)
  - V.umbilicalis
  - Urachus
    - Strukturen ziehen durch den Anulus umbilicalis
- Die rechte V.umbilicalis wird vor der Geburt bereits zurückgebildet
- Die linke V.umbilicalis zieht kranial zur Leber
- Die Aa.umbilicales verlaufen im Nabelstrang spiralig gewunden um den Urachus – intraabdominal verlaufen sie lateral entlang der Blase und atrophieren zu den lateralen Blasenbändern
- Der Urachus liegt zwischen den beiden Nabelarterien und atrophiert als kraniale Fortsetzung der Blase zum mittleren Blasenband

3

Übersicht Nabelregion

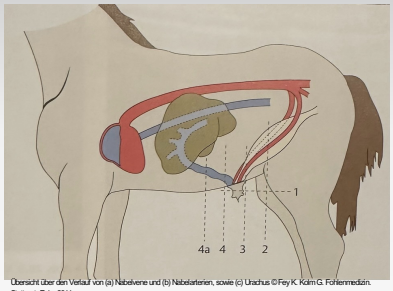

Übersicht über den Verlauf von (a) Nabelvene und (b) Nabelarterien, sowie (c) Urachus © Fey K, Kolm G. Fohlenmedizin. Stuttgart: Enke 2011.

4

Wann ist eine sonografische Untersuchung notwendig?

- Fieber unbekannter Genese
- Apathie unbekannter Genese
- Neonatale Sepsis
- Schmerzhaftigkeit und vermehrte Wärme in der Nabelregion
- Umfangsvermehrung im Nabelbereich
  - Vor allem bei nicht reponierbaren Bruchsackinhalt!
- Nabelscheide 48 Stunden nach der Abnabelung noch nicht trocken
- Urinabsatz durch den Nabel
- Blut tropft aus dem Nabel
- Fohlen mit Leukozytose, Neutrophilie
- Anurie
- Tenesmus auf Harn oder Pollakisurie

5

Indikation für ein Nabelultraschall

6

Durchführung und Vorbereitung des Patienten

- Untersuchung erfolgt am besten am stehenden Tier, ist aber auch in Seitenlage gut möglich
- 5-MHz Rektalsonde möglich, für bessere Bildqualität 7,5-MHz Schallkopf (Linear – oder Konvexscanner)
- In den meisten Fällen keine Schur nötig
  - Wenn notwendig groß genug (Brustbein bis Inguinalregion)
- Auf die Region sollte großzügig Alkohol aufgebracht werden
- Am besten sollten 2 Hilfspersonen zur Verfügung stehen, zur Fixierung des Fohlens
- Eine Sedation ist in der Regel nicht notwendig
- Ausgangspunkt der äußere Hautnabel
- Stets nach dem gleichen Schema vorgehen

7

Durchführung und Vorbereitung des Patienten

1. Äußerer Nabelstumpf
   - Im Querschnitt darzustellen
   - Einzelne Strukturen beim gesunden Fohlen schlecht abzugrenzen

Ennen, S., Böhm, J., & Wehrend, A. (2013)

2. Nabelvene
   - Unmittelbar dorsal der Linea alba und kranial des Nabelsstumpfs
   - Sollte stets nach kranial verfolgt werden bis zur Leber (höhe Schaufelknorpel)
   - Übertritt des Gefäßes in das Lebergewebe nicht immer gut darzustellen
   - Beurteilung erfolgt in ganzer Länge im Längs- und Querschnitt
   - Physiologisch: 2-10mm, dünne, echogene Wand mit anechogenem bis echogenem Lumen, meist oval

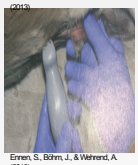

Ennen, S., Böhm, J., & Wehrend, A. (2013)

8

Durchführung und Vorbereitung des Patienten

3. Nabelarterien
   - Unmittelbar kaudal des Nabelstumpfs
   - Zur Orientierung vorerst aufsuchen der Harnblase
   - Bilateral der Harnblase gelegen
   - Durchmesser bis zu 15mm, muss nicht identisch sein
   - Lumen stellen sich anechogen bis echogen dar
   - Physiologisch: runde, dicke, echogene Wand mit anechogenem bis echogenem Lumen

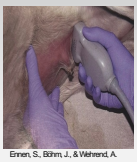

Ennen, S., Böhm, J., & Wehrend, A. (2013)

4. Urachus und Harnblase
   - Unmittelbar kaudal des Hautnabels werden die beiden Nabelarterien durch den kollabierten Urachus getrennt
   - Welcher vom Harnblasenpol mit den beiden Arterien zum Stumpf zieht
   - Somit eine hypoechogene Struktur zwischen den beiden Nabelarterien, die bei kaudaler Führung des Schallkopfs an Größe zunimmt
   - Durchmesser 12-24mm
   - oval, hypoechogene, gewebige Struktur

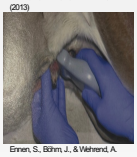

Ennen, S., Böhm, J., & Wehrend, A. (2013)

9

Nabelstumpf

10

Nabelvene

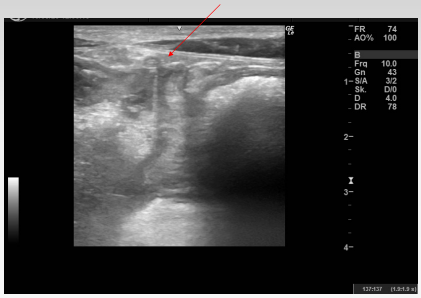

11

Nabelarterien und Urachus

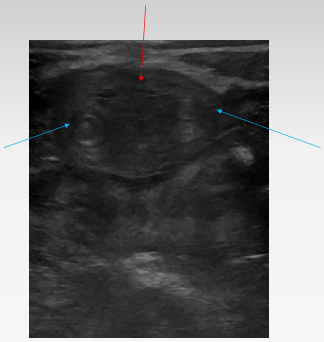

12

Nabelarterien und Urachus

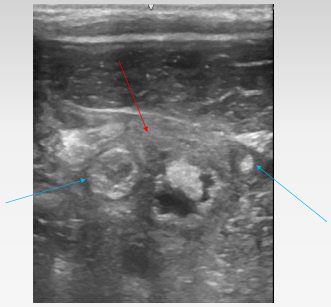

13

Nabelarterien und Harnblase

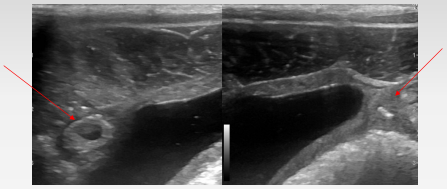

14

Urachus und Harnblase

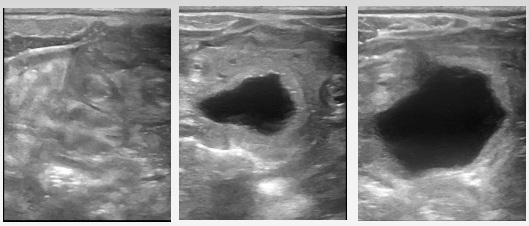

15

1. Lebenswoche

16

2. Lebenswoche

17

Nabelbruch



18

Nabelbruch

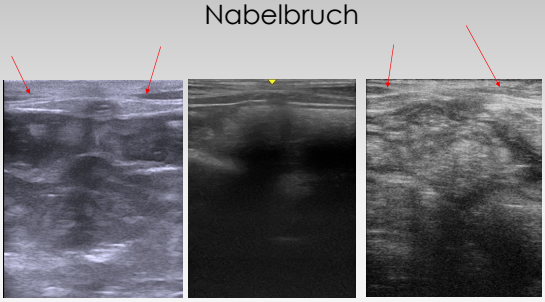

19

Nabelbruch

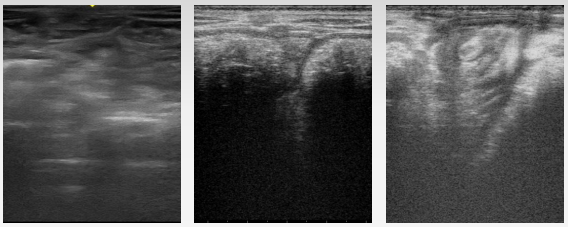

20

Nabelbruch

21

Dokumentation

- Äußerer Nabel/ Hautnabel
  - Zustand, Sekret, Umfangsvermehrung
- Bauchdecke
  - Hernia umbilicalis vorhanden
  - Falls, Ja: reponierbar?
- Nabelvene
  - Durchmesser, Wandbeschaffenheit, Entzündungsanzeichen
- Nabelarterien
  - Durchmesser, Wandbeschaffenheit, Entzündungsanzeichen, Symmetrie
- Urachus
  - Abgrenzbarkeit, Entzündungsanzeichen

22

Take Home Message

- Der Nabelultraschall ist ein zentrales Instrument in der Diagnostik und Verlaufskontrolle von Nabelerkrankungen beim Fohlen
- Sonografische Befunde müssen altersabhängig interpretiert werden
- Der klinische Eindruck allein ist häufig nicht aussagekräftig
- Die Verlaufskontrolle hilft, Therapieentscheidungen gezielt zu treffen

23

Vielen Dank fürs Zuhören!

24

Literaturverzeichnis

- Ennen, S., Böhm, J., & Wehrend, A. (2013). Die sonografische Untersuchung des Fohlennabels - ein praktischer Leitfaden [Fachartikel /Review]. *Pferde Spiegel*, *16*(Number: 2), 8. https://doi.org/10.1055/s-0032-1328548
- Fey, K., & Kolm, G. (2011). *Fohlenmedizin* (German, Trans.). Enke Verlag.
- Rötting, A. K. (2008). Nabelerkankungen beim Fohlen [Article in Journal/Newspaper]. *Pferde Spiegel*, *11*(02), 6. https://doi.org/10.1055/s-0029-1225780
- Biermann, J. (2008). *Auswirkungen verschiedener Nabeldesinfektionsmittel auf die klinische und sonographische Entwicklung des Nabels beim neonaten Fohlen* (German, Trans.) [Dissertation]. Stiftung Tierärztliche Hochschule Hannover.

25